

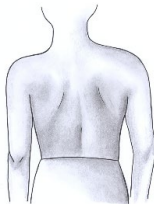
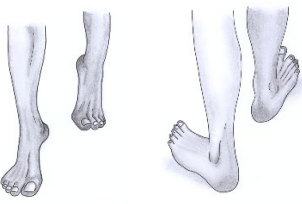
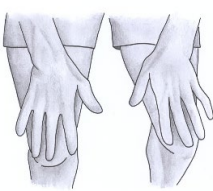
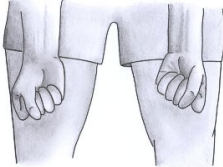
# The pGALS musculoskeletal assessment 1

## VIETNAMESE

Translated by Dr Le Quynh Chi, Allergy - Immunology - Rheumatology Department, Viet Nam National Paediatric Hospital, Hanoi

### Câu hỏi

- Trẻ có bị đau/cứng khớp, đau/cứng cơ, hay đau/cứng lưng không ?
- Trẻ có gặp khó khăn khi tự mặc quần áo không ? Hoặc khi nâng một vật trên vai không ?
- Trẻ có gặp vấn đề gì khi bước lên và bước xuống không ? Hoặc có thể ngồi xổm không ?

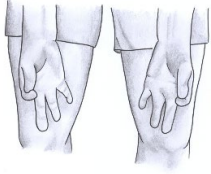



Hình ảnh	Thao tác	Đánh giá điều gì ?
	Quan sát trẻ đứng (từ phía trước, phía sau và hai bên )	Tư thế, thể trạng, ban da Biến dạng (bất tương xứng chiều dài chân, vẹo cột sống, sưng khớp, teo cơ, bàn chân phẳng)
	Quan sát trẻ đi, quay và đi trở lại sau đó bảo trẻ “Đi bằng mũi chân” và “Đi bằng gót chân”	Bàn chân, mắt cá chân, dưới xương sên, các khớp nhỏ và nhỏ của bàn chân và ngón chân Tư thế chân (kiểm tra vòm theo chiều dọc trung gian khi đi bằng mũi chân)
	“Giơ 2 tay ra trước”	Độ giãn về phía trước của vai Độ mở của khuỷu tay, cổ tay, các khớp nhỏ của ngón tay
	“Đưa tay ra và nắm tay lại”	Ngửa cổ tay, ngửa khuỷu tay, độ uốn cong của các khớp nhỏ của ngón tay

27 April 2020

These materials are copyright © Newcastle University (2020) except where otherwise stated. These materials may be used, reproduced and distributed **without** permission. You are **not** permitted to alter, amend or convert these materials without prior permission of Newcastle University.

## VIETNAMESE

### The pGALS musculoskeletal assessment 2

	<p>“Chạm ngón trỏ và ngón cái với nhau”</p>	<p>Sự khéo léo của tay Phối hợp các khớp nhỏ của ngón tay</p>
	<p>“Chạm vào các đầu ngón tay”</p>	<p>Sự khéo léo của tay Phối hợp của các khớp nhỏ của ngón tay</p>
	<p>“Ép các khớp bàn ngón tay”</p>	<p>Các khớp bàn ngón tay (mức đau)</p>
	<p>“Áp 2 lòng bàn tay vào nhau” và “Áp 2 mu bàn tay vào nhau”</p>	<p>Độ mở của các khớp nhỏ của ngón tay, độ mở/ độ cong của cổ tay, độ cong của khuỷu tay</p>

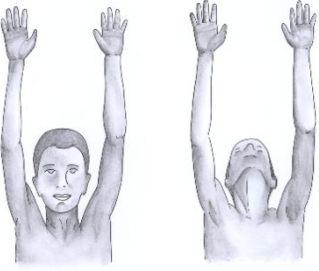
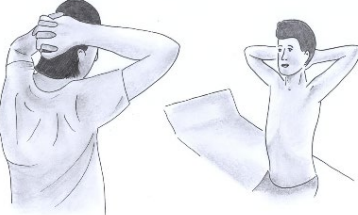
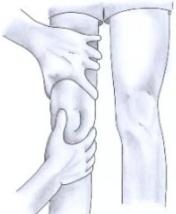

27 April 2020

Translated by Dr Le Quynh Chi, Allergy - Immunology - Rheumatology Department, Viet Nam National Paediatric Hospital, Hanoi

*These materials are copyright © Newcastle University (2020) except where otherwise stated. These materials may be used, reproduced and distributed **without** permission. You are **not** permitted to alter, amend or convert these materials without prior permission of Newcastle University.*

## VIETNAMESE

### The pGALS musculoskeletal assessment 3

	<p>“Vươn tay lên cao”, “Chạm vào bầu trời” và “Nhìn lên trần nhà”</p>	<p>Độ mở của cổ, sự chuyển động của vai, độ mở của khuỷu tay, độ mở của cổ tay</p>
	<p>“Đặt 2 bàn tay ra sau cổ”</p>	<p>Sự chuyển động của vai, xoay ngoài của vai, độ cong của khuỷu tay</p>
	<p>Cảm nhận tràn dịch ở khớp gối (bập bênh xương bánh chè)</p>	<p>Tràn dịch khớp gối (tràn dịch lượng ít có thể bị bỏ sót nếu chỉ làm bập bênh xương bánh chè)</p>
	<p>Vận động chủ động của đầu gối và cảm nhận tiếng cử động của khớp (độ cong thụ động)</p>	<p>Độ cong/ độ mở khớp gối</p>





27 April 2020

Translated by Dr Le Quynh Chi, Allergy - Immunology - Rheumatology Department, Viet Nam National Paediatric Hospital, Hanoi

*These materials are copyright © Newcastle University (2020) except where otherwise stated. These materials may be used, reproduced and distributed **without** permission. You are **not** permitted to alter, amend or convert these materials without prior permission of Newcastle University.*

## VIETNAMESE

### The pGALS musculoskeletal assessment 4

	<p>Vận động thụ động (cong hoàn toàn, xoay trong của hông)</p>	<p>Độ mở và xoay trong của hông</p>
	<p>“Mở rộng miệng và đặt 3 ngón tay của chính trẻ vào miệng”</p>	<p>Khớp thái dương hàm (kiểm tra độ lệch khi hàm chuyển động)</p>
	<p>“Cổ gẳng chạm vai vào cổ tai”</p>	<p>Độ mở sang 2 bên của cột sống</p>
	<p>“Cúi đầu xuống và chạm vào ngón chân”</p>	<p>Độ mở ra trước của cột sống ngực-lưng (kiểm tra vẹo cột sống)</p>

27 April 2020

Translated by Dr Le Quynh Chi, Allergy - Immunology - Rheumatology Department, Viet Nam National Paediatric Hospital, Hanoi

*These materials are copyright © Newcastle University (2020) except where otherwise stated. These materials may be used, reproduced and distributed **without** permission. You are **not** permitted to alter, amend or convert these materials without prior permission of Newcastle University.*