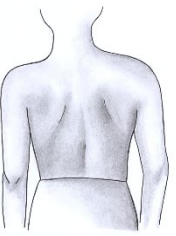

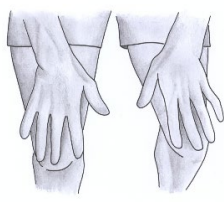
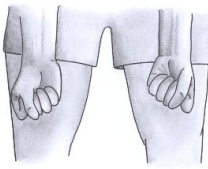


The pGALS musculoskeletal assessment 1 Thai

Translated by Dr. Sirirat Charuvanij and Dr. Maynart Sukharomana, Division of Pediatric Rheumatology,
Faculty of Medicine Siriraj Hospital, Mahidol University, Bangkok, Thailand

คำถามคัดกรอง

- หนูรู้สึกปวดหรือตึงที่ข้อ กล้ามเนื้อ หรือหลังบ้างหรือไม่
- หนูแต่งตัวใส่เสื้อผ้าด้วยตนเอง โดยไม่ต้องมีคนช่วยเหลือได้หรือไม่
- หนูขึ้นลงบันไดไหวหรือไม่

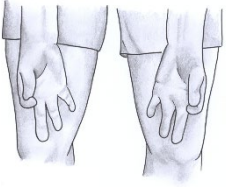

ภาพประกอบ	วิธีการตรวจ	สิ่งที่ประเมิน
	“ยืนตัวตรง” ผู้ตรวจสังเกตเด็กในท่ายืน นจากด้านหน้า ด้านหลังและด้านข้าง	การวางท่า (posture) รูปร่าง (habitus) ผื่นผิวหนัง (skin rashes) ลักษณะที่ผิดปกติ (deformity) เช่น ขาสองข้างยาวไม่เท่ากัน (leg length inequality) การเรียงตัวของกระดูก (alignment) กระดูกสันหลังคด (scoliosis) ข้อบวม (joint swelling) กล้ามเนื้อฝ่อลีบ (muscle wasting) เท้าแบน (flat feet)
	“เดินตรงไป หมุนตัวแล้วเดินกลับมา” “เดินเขย่งปลายเท้า” “เดินด้วยส้นเท้า” ผู้ตรวจสังเกตท่าเดินของเด็ก	เท้า (feet) ข้อเท้า (ankles) ข้อกระดูกสันเท้า (subtalar) ข้อกระดูกกลางเท้า (midtarsal) ข้อขนาดเล็กของเท้าและนิ้วเท้า (small joints of feet and toes) การวางเท้า (foot posture) ตรวจความโค้งด้านในของเท้าในแนวยาวขณะ เขย่งเท้า (check medial longitudinal arch when on tip toes)
	“ยื่นมือทั้งสองออกมาข้างหน้า”	การขยับข้อไหล่มาทางด้านหน้า (forward flexion of shoulders) การเหยียดข้อศอก (elbow extension) การเหยียดข้อมือ (wrist extension) การเหยียดข้อนิ้วมือแต่ละนิ้ว (extension of small joints of fingers)
	“หงายมือและกำมือ”	การหงายข้อมือ (wrist supination) การหงายข้อศอก (elbow supination) การงอข้อนิ้วมือแต่ละนิ้ว (flexion of small joints of fingers)

11/03/2022

These materials maybe used, reproduced and distributed without permission. If you do use them, please acknowledge PMM -
www.pmmonline.org - as the source. Thank you.

The pGALS translations are available on the pGALS app

The pGALS musculoskeletal assessment 2 Thai

	<p>“ประกบนิ้วชี้และนิ้วโป้งเข้าด้วยกัน”</p>	<p>ความคล่องแคล่วในการขยับนิ้วมือ (manual dexterity) การประสานงานระหว่างข้อนิ้วมือในแต่ละนิ้ว (co-ordination of small joints of fingers)</p>
	<p>“ใช้นิ้วโป้งแตะปลายนิ้วทุกนิ้ว”</p>	<p>ความคล่องแคล่วในการขยับนิ้วมือ (manual dexterity) การประสานงานของข้อนิ้วมือ (co-ordination of small joints of fingers)</p>
	<p>ผู้ตรวจบีบข้อต่อระหว่างฝ่ามือกับนิ้วมือ</p>	<p>อาการปวดข้อต่อระหว่างฝ่ามือกับนิ้วมือ (metacarpophalangeal joints)</p>
	<p>“ประนมมือ” “เอาหลังมือชนกัน”</p>	<p>การเหยียดข้อนิ้วมือแต่ละนิ้ว (extension of small joints of fingers) การเหยียดและการงอข้อมือ (wrist extension / flexion) การงอข้อศอก (elbow flexion)</p>

11/03/2022

Translated by Translated by Dr Sirirat Charuvanij and Dr Maynard Sukharomana, Paediatric Rheumatology, Siriraj Hospital & Mahidol University, Bangkok, Thailand

These materials maybe used, reproduced and distributed without permission. If you do use them, please acknowledge PMM - www.pmmonline.org - as the source. Thank you.

The pGALS translations are available on the pGALS app

The pGALS musculoskeletal assessment 3 Thai

	<p>“ชูมือขึ้นแล้วเตะท้องฟ้า” “แหงนมองดูเพดาน”</p>	<p>การเงยคอไปด้านหลัง (neck extension) การกางข้อหัวไหล่ (shoulder abduction) การเหยียดข้อศอก (elbow extension) การเหยียดข้อมือ (wrist extension)</p>
	<p>“เอามือทั้งสองข้างเตะหลังคอ”</p>	<p>การกางข้อหัวไหล่ (shoulder abduction) การหมุนข้อหัวไหล่ออกด้านนอก (external rotation of shoulders) การงอข้อศอก (elbow flexion)</p>
	<p>ผู้ตรวจตรวจหาน้ำในข้อเข่า</p>	<p>น้ำในข้อเข่า (knee effusion) การมีน้ำในข้อเข่าปริมาณน้อยอาจจะตรวจไม่พบด้วยวิธีการกดลงบนกระดูกสะบ้า (patellar tap) เพียงอย่างเดียว</p>
	<p>“งอเข่าพยายามให้ส้นเท้าแตะกัน แล้วยืดเข่าให้ตรง”</p>	<p>การงอเข่าและการเหยียดข้อเข่า (knee flexion / extension)</p>





11/03/2022

Translated by Translated by Dr Sirirat Charuvanij and Dr Maynard Sukharomana, Paediatric Rheumatology, Siriraj Hospital & Mahidol University, Bangkok, Thailand

These materials maybe used, reproduced and distributed without permission. If you do use them, please acknowledge PMM - www.pmmonline.org - as the source. Thank you.

The pGALS translations are available on the pGALS app

The pGALS musculoskeletal assessment 4 Thai

	<p>ผู้ตรวจช่วยยกขา (90 องศา) และหมุนข้อสะโพกเข้าด้านใน</p>	<p>การงอข้อสะโพก (hip flexion) และการหมุนข้อสะโพกเข้าด้านใน (internal rotation)</p>
	<p>“อ้าปากแล้วเอานิ้ว 3 นิ้ว (ของตัวเอง) ใส่ปากตัวเอง”</p>	<p>ข้อต่อขากรรไกร (temporomandibular joints) ตรวจดูการขยับกรามที่เบี่ยงเบนไปจากปกติ (deviation of jaw movement)</p>
	<p>“พยายามเอาใบหูแตะไหล่”</p>	<p>การงอกระดูกสันหลังส่วนคอไปทางด้านข้าง (cervical spine lateral flexion)</p>
	<p>“ก้มตัวแล้วแตะนิ้วเท้าตัวเอง”</p>	<p>การงอกระดูกสันหลังส่วนอกและเอวไปทางด้านหน้า (thoraco-lumbar spine forward flexion) ตรวจดูภาวะกระดูกสันหลังคด (scoliosis)</p>

11/03/2022

Translated by Translated by Dr Sirirat Charuvanij and Dr Maynard Sukharomana, Paediatric Rheumatology, Siriraj Hospital & Mahidol University, Bangkok, Thailand

These materials maybe used, reproduced and distributed without permission. If you do use them, please acknowledge PMM - www.pmmonline.org - as the source. Thank you.

The pGALS translations are available on the pGALS app